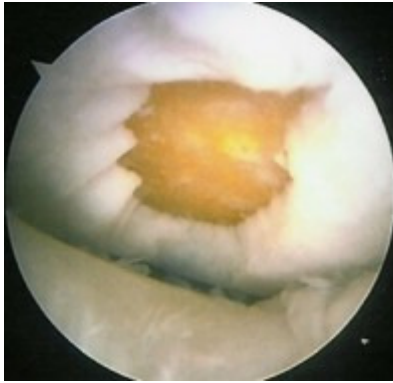


porcsérülés, porcleválás



Ha az ízület baleset során nagyobb ütést kap, erősen megcsavarodik, vagy kifecamodik, gyakran **sérül az ízületi üvegporc** felszíne. Ütés során kifejezett [felpuhulás](#) jöhet létre, míg a másik két esetben a porcfelszín egy része lepattan, leválik csontos alapjáról (lásd az ábrán). Ez a darab aztán az ízületben [szabad testként](#) úszva az ízület beakadását eredményezheti. Porcleválás során az ízület általában kifejezetten beduzzad, bevérzik, erős fájdalom mellett.

Előfordul, hogy az ép porcfelszín azért válik le, mert [az alatta levő csont elhal](#), feltöredezik, elveszti tartását. Ez a betegség igen gyors porckopáshoz vezet, akár néhány hónap alatt a teljes felszín eltűnhet. Ez a betegség is erős fájdalommal, mozgásbeszűküléssel, duzzanattal jár.

A sérülés során **lepattant porcdarabka műtéti eltávolítása** indokolt. Térd esetében ez [arthroscopos úton](#) is lehetséges. Ha a porcdarab az ízület legfontosabb felszínéről pattan le, akkor az ízület kevésbé fontos széli részeiről ún. **mozaik plasztikával** átültethető a porc a terhelt zónába.

Ha a porc a csontos alapjával együtt törik le, megkísérelhető eredeti helyére történő visszarogzítása mini csavarral, dróttűzéssel. Az csont elhalás talaján létrejött porcleválás nagyobb műtétet, általában felszínpótló [csípőprotézis](#), [térdprotézis](#) beültetését teszi szükségessé.

[Dr. Kellermann Péter PhD](#)